

NON ESTRATA



ASL
RIETI




**CONCORSO PUBBLICO PER TITOLI ED ESAMI PER LA COPERTURA A TEMPO PIENO ED
INDETERMINATO DI N.3 POSTI DIRIGENTE MEDICO DI CARDIOLOGIA**

PROVA PRATICA

MASTER 3

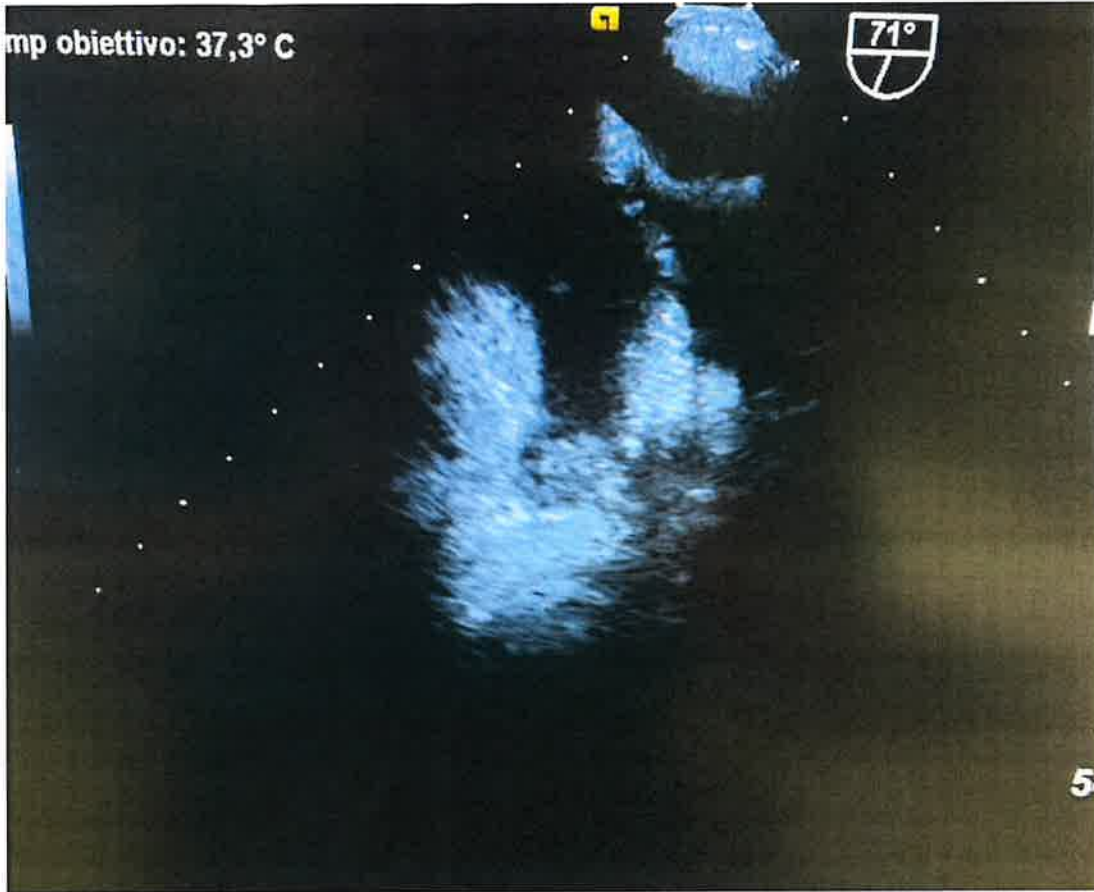NON APRIRE

**NON INIZIARE IL TEST PRIMA CHE
VENGA DATO IL SEGNALE DI INIZIO
PROVA**



1) Paziente di 88 anni, sindrome ansiosa-depressiva, recente impianto di PMK in sindrome bradi-tachi, pregresse CVE, in terapia con NAO, si ricovera per scompenso cardiaco fibrillazione atriale ad alta frequenza e riduzione della EF al 35%. Cosa si osserva al seguente ecocardiogramma transesofageo?

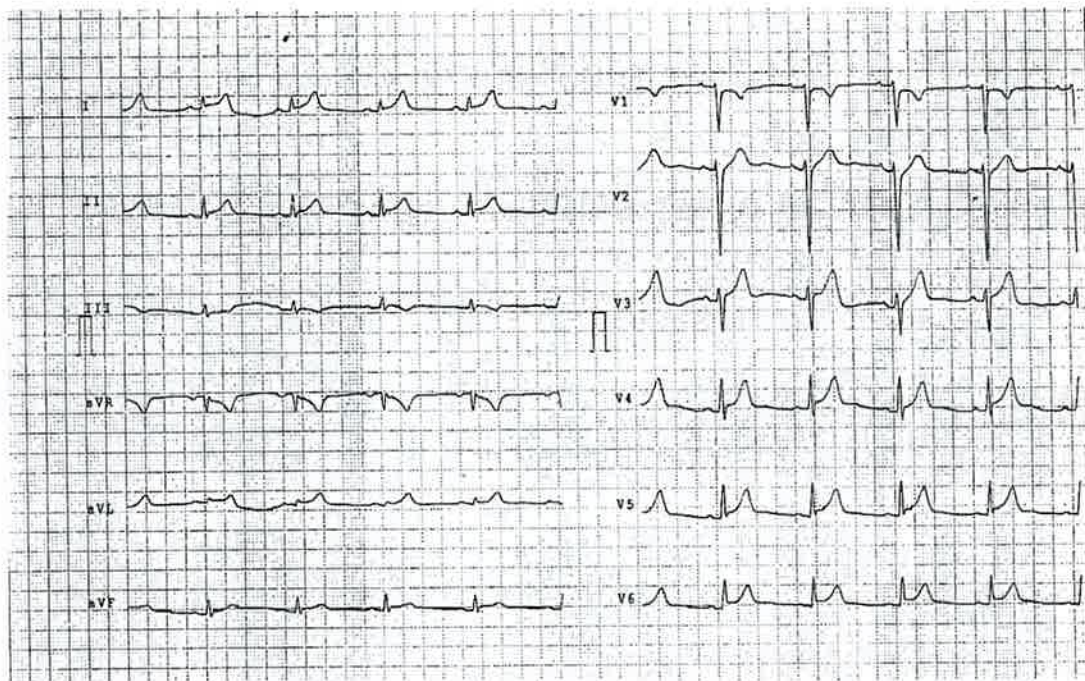
COD: 1_cardR3.1.1



- a) Trombosi auricolare sinistra
- b) Fibrosi auricolare sinistra
- c) Flail mitralico

2) Un paziente di anni 38 si presenta in pronto soccorso per dolore toracico persistente da alcuni giorni e recente stato febbrile. L'elettrocardiogramma d'ingresso è rappresentato di seguito. Qual è la diagnosi più probabile?

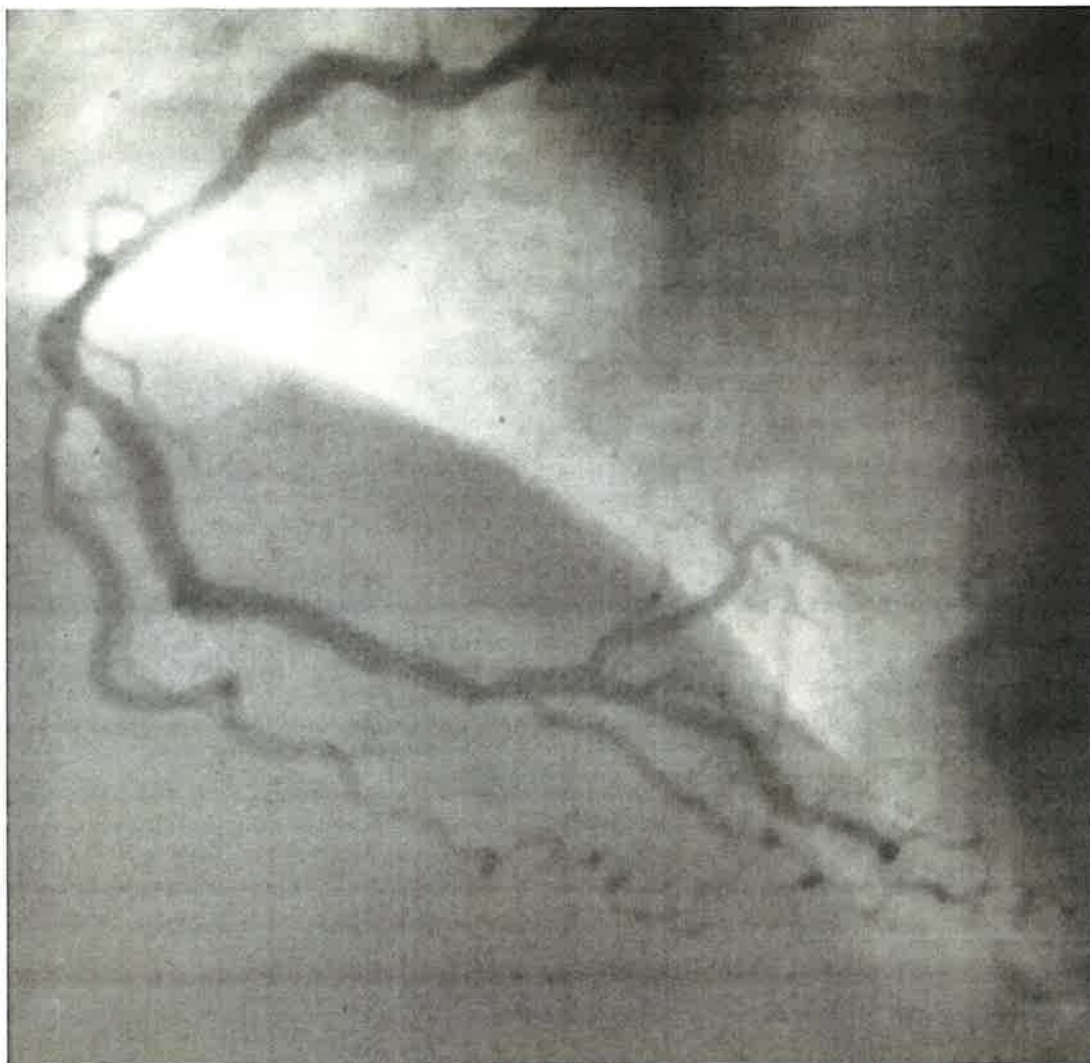COD: 2_cardR3.1.1



- a) Miopericardite
- b) Tamponamento cardiaco
- c) STEMI laterale

3) Il seguente quadro angiografico mostra:

COD: 3_cardR3.1.1

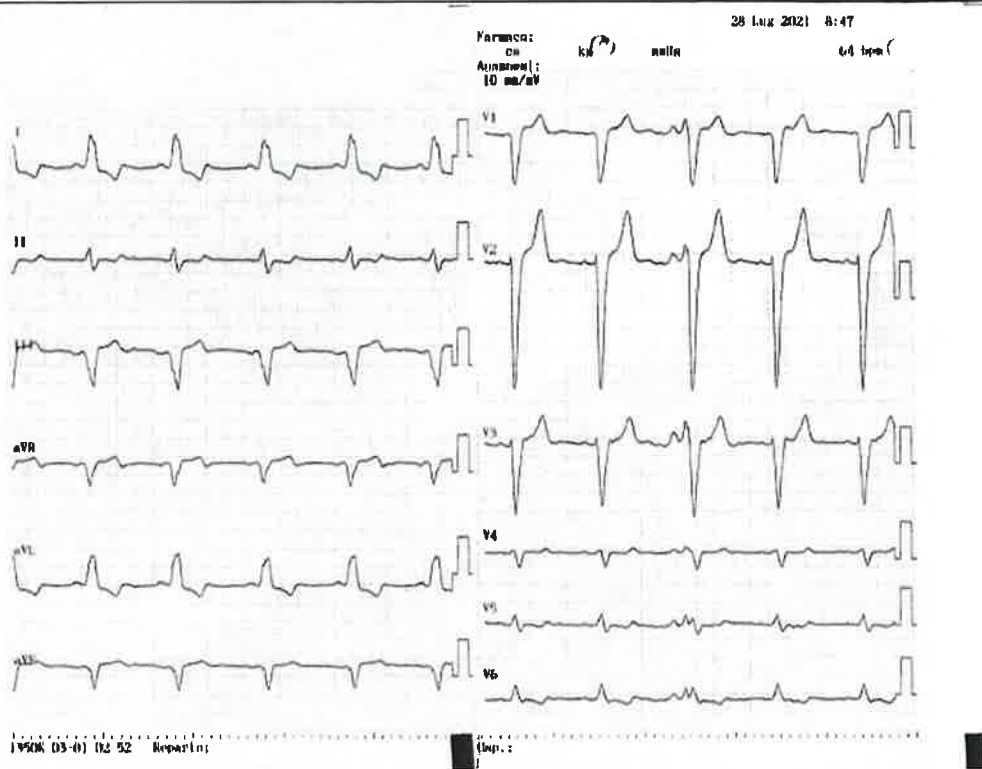


- a) Stenosi critica della coronaria destra
- b) Stenosi critica dell'interventricolare posteriore
- c) Stenosi critica del primo margine ottuso

[Handwritten signature]

4) Paziente di anni 85, ricoverata per sincope, EF 40%. Quale dispositivo impiantabile sarebbe più indicato?

COD: 4_cardR3.1.1



[Handwritten notes and scribbles in blue ink]

- a) CRT-P
- b) CCM (cardiac contractility modulation)
- c) Pacemaker bicamerale

[Handwritten signature]

PW

[Signature]

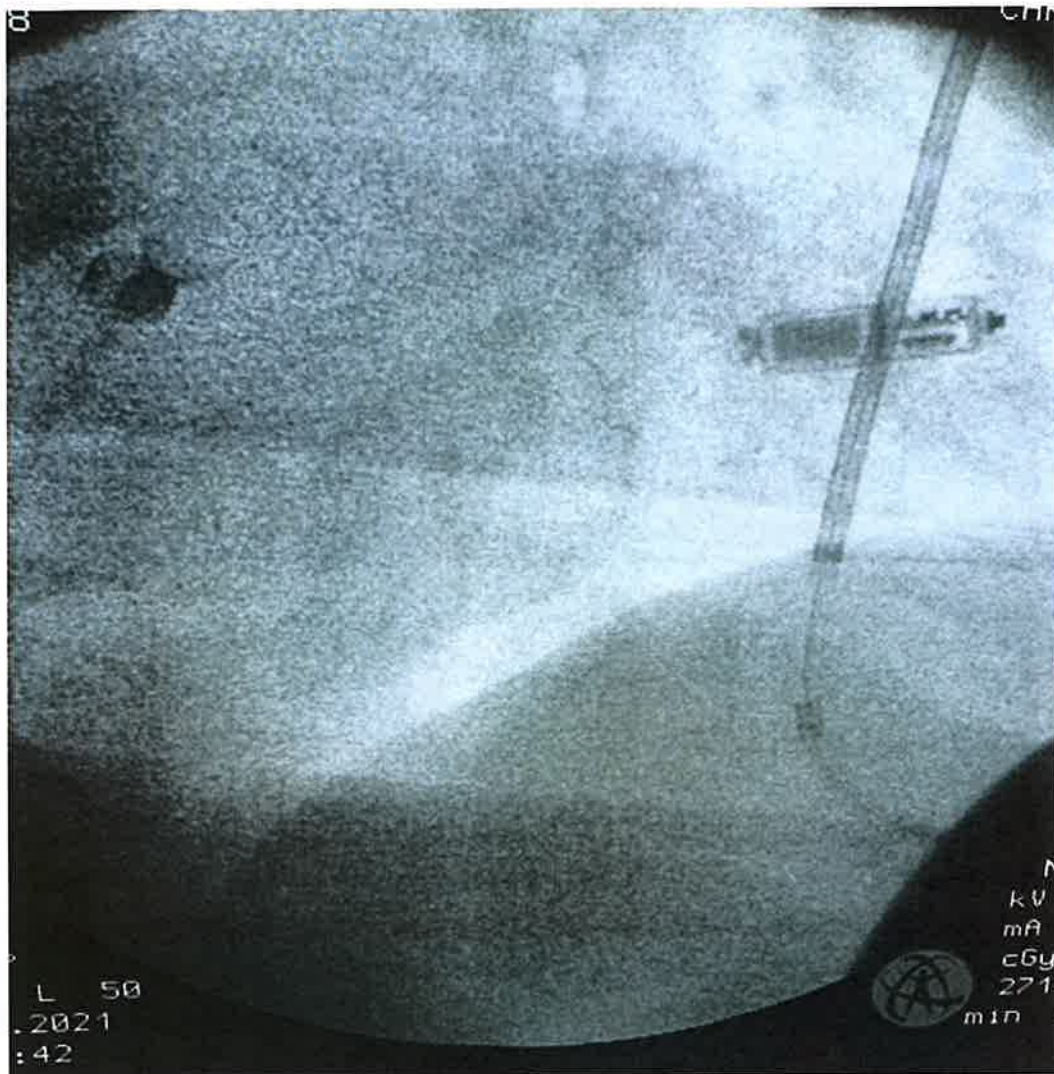
[Signature]

5) Paziente portatore di defibrillatore, sviluppa necessita di pacing. Alla fine dell'intervento si osserva la seguente immagine in scopia. Si osservano:

COD: 5_cardR3.1.1

[Handwritten mark]

[Handwritten mark]

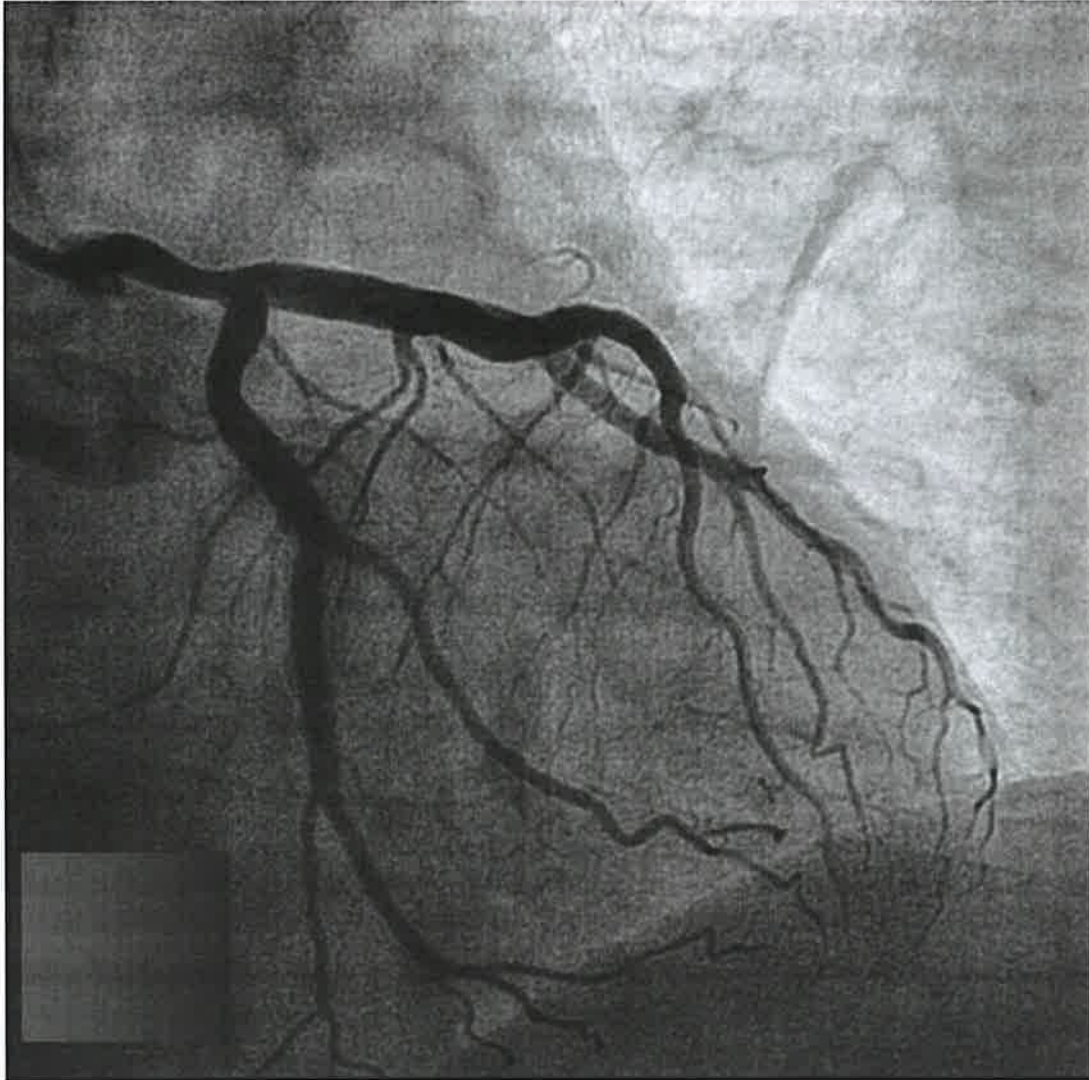


- a) Catetere di ICD sottocutaneo e pacemaker "leadless"
- b) Coil di catetere per stimolazione ventricolare
- c) Pacemaker "leadless"

[Handwritten mark]

6) Quale proiezione angiografica è mostrata nell'immagine in visione?

COD: 6_cardR3.1.1



Handwritten notes in blue ink: "R", "L", and "R" with arrows pointing to the right, left, and right sides of the image respectively.

- a) Obliqua destra
- b) Obliqua sinistra
- c) Laterale

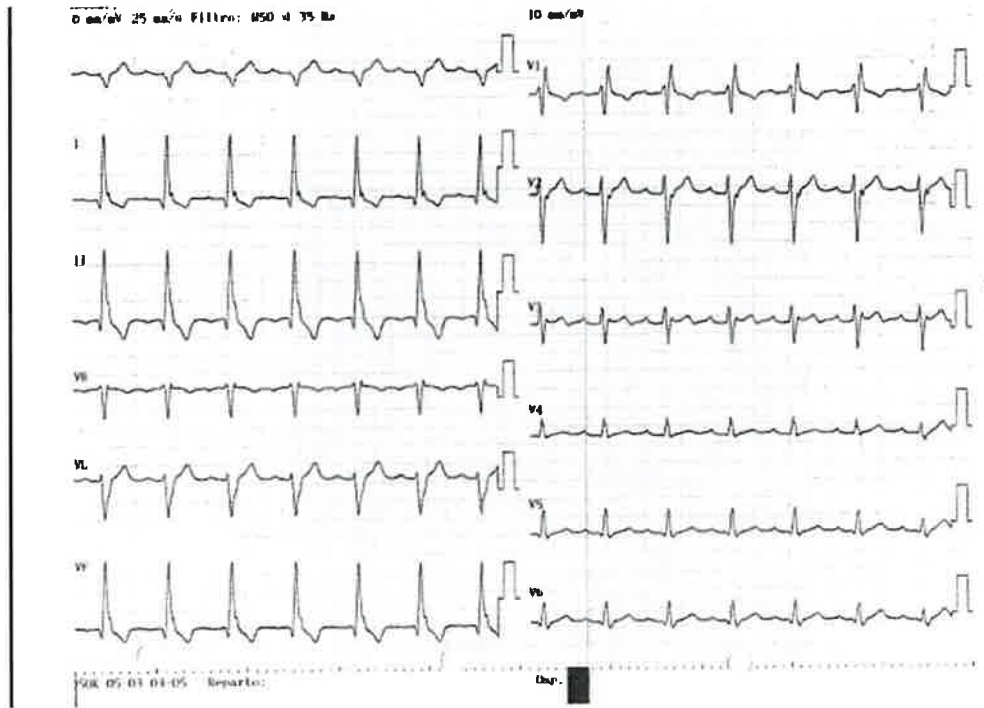
Handwritten signature in black ink.

7) Paziente di anni 82 giunge all'osservazione clinica per episodi sincopali. Qual è la diagnosi elettrocardiografica?

COD: 7_cardR3.1.1

Handwritten mark

Handwritten mark

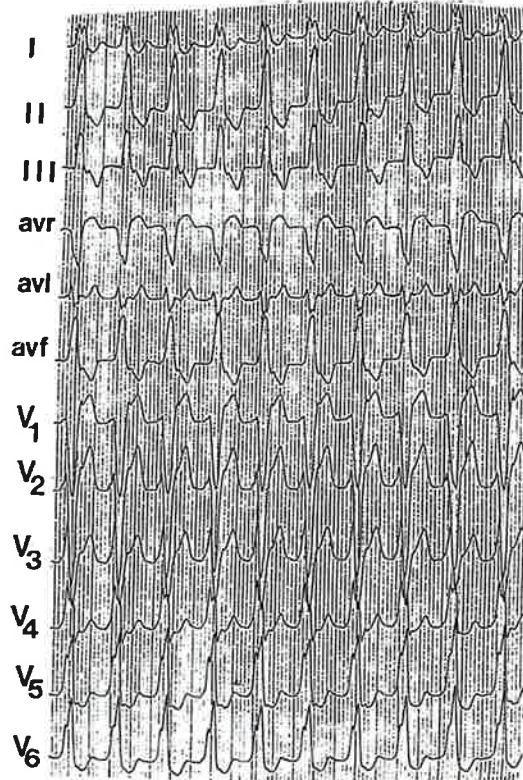


- a) Blocco trifascicolare con emiblocco posteriore sinistro
- b) Blocco trifascicolare con emiblocco anteriore sinistro
- c) Blocco bifascicolare con emiblocco anteriore sinistro

Handwritten mark

8) Paziente di anni 55 giunge in pronto soccorso per cardiopalmo, non precedenti cardiologici, all'ecocardiogramma funzione ventricolare sinistra normale. Quale è la diagnosi elettrocardiografica più probabile?

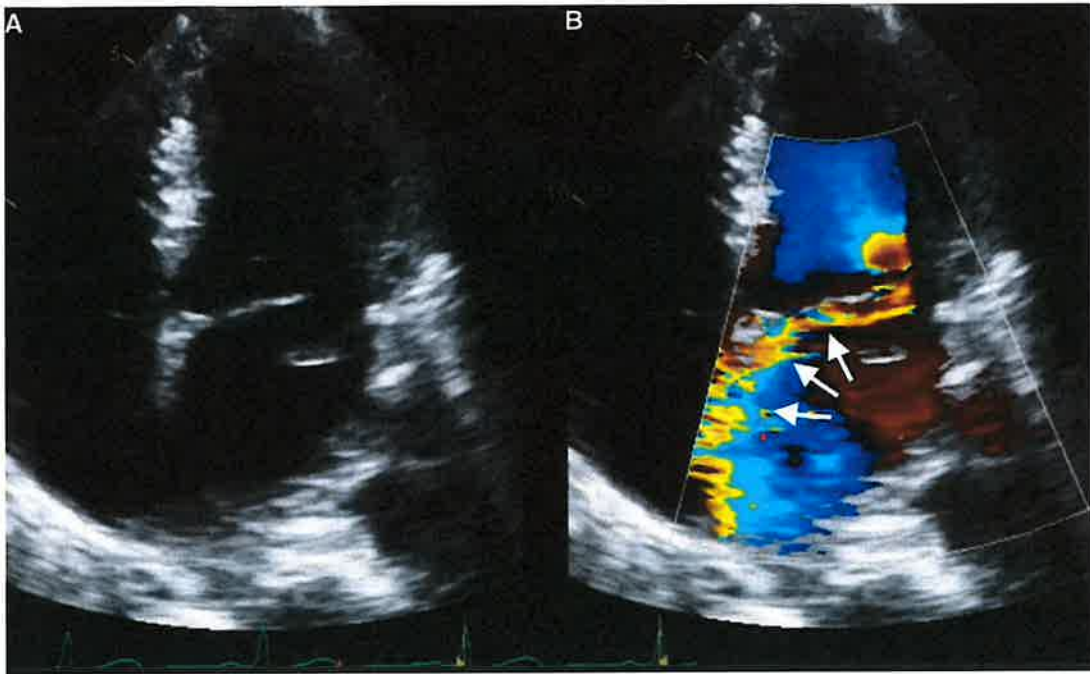
COD: 8_cardR3.1.1



- a) Tachicardia ventricolare da tratto d'efflusso del ventricolo destro
- b) Flutter atriale condotto con aberranza
- c) Tachicardia ventricolare da tratto d'efflusso del ventricolo sinistro

9) Paziente di 75 anni accede in Pronto soccorso in edema polmonare acuto. Come si descrive meglio l'insufficienza mitralica evidenziata all'ecocardiogramma in visione?

COD: 9_cardR3.1.1



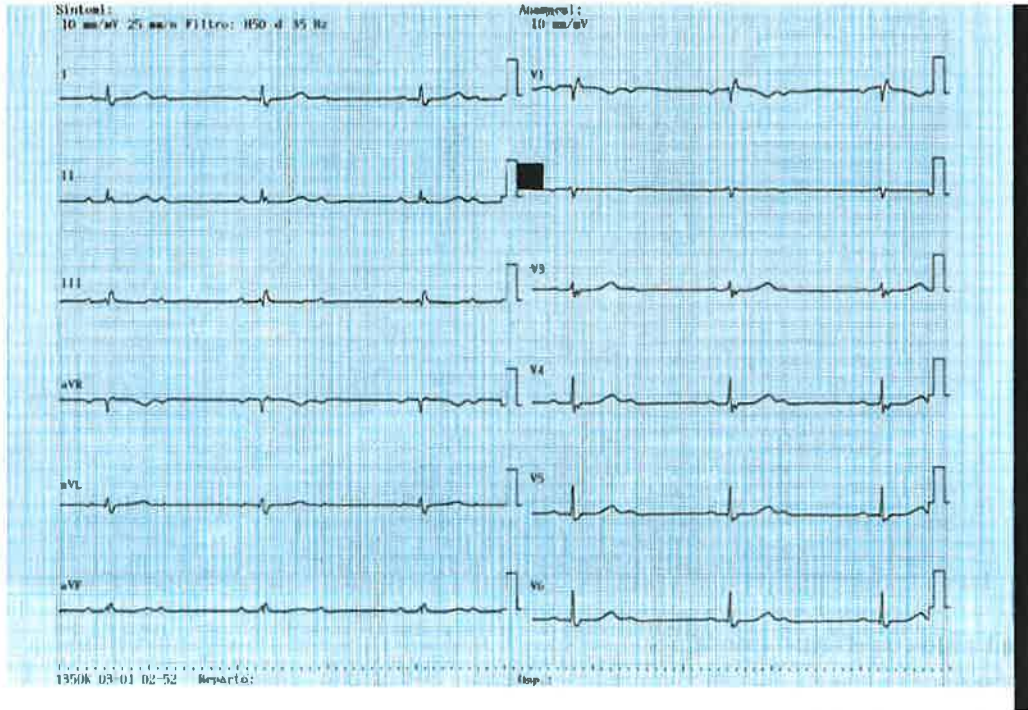
- a) Flail mitralico con effetto "coanda"
- b) Degenerazione reumatica del lembo mitralico posteriore con effetto "coanda"
- c) Rottura di muscolo papillare

[Handwritten signature]

[Handwritten signature]

10) Una paziente di anni 85 giunge in pronto soccorso durante le ore diurne per astenia intensa ed episodi sincopali. Asintomatica a riposo. L'elettrocardiogramma è mostrato di seguito. Quali delle seguenti procedure è più corrette?

COD: 10_cardR3.1.1



[Handwritten notes and signatures in blue ink]

- a) Impianto di pacemaker definitivo appena possibile
- b) Posizionamento di pacemaker temporaneo transvenoso e successivo impianto di pacemaker definitivo
- c) Infusione di isoprenalina e posizionamento di piastre per pacing temporaneo transtoracico

[Handwritten signature]

Master 3

Concorso - N.3 Posti Dirigente Medico Di Cardiologia - Prova Pratica

